

## Olgu Sunumu

# Postpartum Dönemde Homozigot Faktör-V Leiden Mutasyonuna Bağlı Akut Budd-Chiari Sendromu

Yılmaz BİLGİÇ<sup>1,a</sup>, Muhammet CENGİZ<sup>2</sup>, Ayşe Nuransoy CENGİZ<sup>3</sup>, Cengiz YILMAZ<sup>1</sup>,  
Yasir Furkan ÇAĞIN<sup>1</sup>, Fatih SANCAKTAR<sup>2</sup>, Oğuzhan YILDIRIM<sup>1</sup>

<sup>1</sup> İnönü Üniversitesi, Tıp Fakültesi, Gastroenteroloji Bilim Dalı, Malatya

<sup>2</sup> İnönü Üniversitesi, Tıp Fakültesi, İç Hastalıkları Anabilim Dalı, Malatya

<sup>3</sup> Malatya Devlet Hastanesi, Acil Servis, Malatya

## ÖZET

Budd-Chiari Sendromu küçük hepatik venlerden sağ atriuma kadar olan damarsal yapılarda ortaya çıkan darlık veya obstrüksiyonlar sonucunda karaciğer venöz dönüşünün bozulmuş olduğu nadir görülen bir durumdur. Klinik spektrumu, kronik asemptomatik hastalıktan akut fulminan karaciğer yetmezliği arasında değişkenlik gösterir ve karaciğer sirozu ile neticelenebilir. Trombofilie eğilim oluşturan kalıtsal veya edinsel nedenler, damar sistemine dıştan baskı gibi birçok neden etiolojide yer alır. Gebelik ve postpartum dönem tromboza eğilimi artırır. Yazımızda postpartum dönemde akut Budd-Chiari Sendromu tanısı konulmuş olan ve Faktör-V Leiden mutasyonu homozigot pozitif saptanmış olan nadir bir vakayı sunmaktayız.

**Anahtar Sözcükler:** Budd-Chiari Sendromu, Faktör-V Leiden, Postpartum.

## ABSTRACT

### A Case of Acute Budd-Chiari Syndrome Due to Homozygous Factor-V Leiden Mutation in the Postpartum Period

Budd-Chiari Syndrome is a rare disorder characterized by obstruction of hepatic outflow tract at any level between small hepatic venules and right atrium. Clinical spectrum changes in a range between chronic asymptomatic patients to fulminant liver failure, it may also result with cirrhosis. There are many etiologies of the syndrome like inherited and secondary thrombophilias and external compression of veins. Pregnancy and postpartum period increase the tendency to thrombosis. In this paper, we presented a rare case of acute Budd Chiari syndrome, which was found to be homozygous for factor-V Leiden mutation in the postpartum period.

**Keywords:** Budd-Chiari Syndrome, Factor-V Leiden, Postpartum.

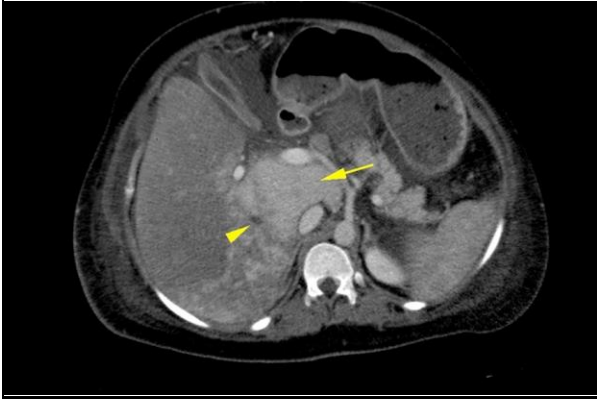
**B**udd-Chiari Sendromu (BCS), küçük hepatik venler ile inferior vena kavanın sağ atrium ile birleşim yeri arasında gelişen obstrüksiyonlar sonucunda karaciğer venöz drenajının bozulduğu nadir ancak potansiyel olarak ölümcül bir tablodur. Batılı toplumlarda kalıtsal ve edinsel trombofililere bağlı hepatik venlerde tromboz gelişimi, doğu Asyalı toplumlarda ise inferior vena kavada membranöz obstrüksiyon ve trombofilebit gibi sebepler en sık nedenleridir. Batılı toplumlarda yıllık insidansı 2,5 milyonda birdir. Etiyolojiden bağımsız olarak, karaciğer venöz drenaj bozukluğu sonucunda karaciğerde konjesyon, intrasinüzoidal basınç artışı, peri sinüzoidal hepatositlerde iskemik hasar, portal hipertansiyon ve portal hipertansif bulgular gelişebilir. Erken dönemde obstrüksiyon ortadan kaldırılmaz veya venöz kollateraller gelişemez ise nodüller rejenerasyon, fibroz ve siroz gelişebilir (1, 2). Trombotik obstrüksiyonlarda trombozun yeri, miktarı ve gelişim hızı hastalığın şiddetini ve klinik bulgularını belirler. Hastalık tamamen asemptomatik (%20) olabileceği gibi fulminan karaciğer yetersizliği kliniği ile de ortaya çıkabilir. Hastalığın klasik triadını, abdominal ağrı (%61), asit (%83) ve hepatomegali (%67) oluşturur (3, 4). Tanıda

hepatik venöz kan akımında obstrüksiyonu göstermek esastır. Doppler ultrasonografi, dinamik karaciğer bilgisayarlı tomografisi, manyetik rezonans gibi noninvasif görüntülemeler yüksek sensitivite ve spesifiteye sahiptir (5).

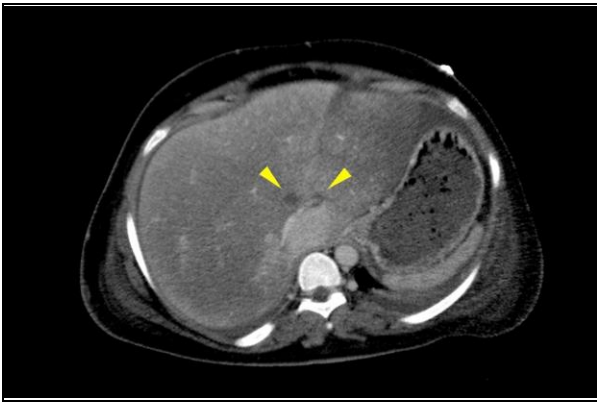
## OLGU SUNUMU

Otuz üç yaşında mülteci kampında yaşayan Suriyeli kadın hasta, postpartum 20. günde karın ağrısı, karında ve ayaklarda şişlik şikâyetleri ile başvurdu. Hafif konfüze ve ajite olduğu gözlenen hastanın tercüman aracılığı ile sorulan sorulara konsantre olmadığı ve dikkatinin azalmış olduğu gözlemlendi. Fizik muayenesinde batın distandü, palpasyonla 4 parmak ağırlı hepatomegali, perküsyonla göbek hizasında açıklığı yukarı bakan asit, bilateral pretibial (++) ödem ve ellerde tremor olduğu tespit edildi. Hastanın acil abdominal ultrasonografi görüntülemesinde karaciğer boyutlarında artış (20 cm), perihepatik ve batında en derin yerde 12 cm ölçülen serbest mayi saptandı. Laboratuvar incelemelerinde; nötrofil hakimiyetinde lökosit (23000/ml), hemoglobin 9,8 g/dL, hematokrit %32, trombosit  $288 \times 10^3$   $\mu$ L, ALT 181 U/L, AST 106 U/L, ALP 311 U/L, GGT 123 U/L, albümin 3,2 g/dL, protrombin zamanı 17 sn, INR 1,5,

aPTT 29 sn, total bilirubin 0,81 mg/dL olarak saptandı. Asit mayi incelemesinde asit enfeksiyonu ile uyumlu bulgu saptanmazken, asitin portal hipertansiyonla ilişkili asit bulguları ile uyumlu olduğu saptandı. Portal doppler USG'de; karaciğer kraniokaudal boyutu 21 cm ölçülmüş, parankim heterojen ve kontürleri düzenli olduğu görüldü. Vena porta çapı 15 mm artmış ölçüldü. Portal ven akım yönü hepatofugal olduğu saptandı. Sağ, orta ve sol hepatic vende trombus izlendi. Dalak kontür, konfigürasyon, ekojenitesi normal, boyutu 17 cm, artmış saptandı. Splenik ven normal olarak ölçüldü. Dalak hilusunda kollateral dolun izlendi. Dinamik karaciğer bilgisayarlı tomografi görüntülemesinde karaciğer kraniokaudal 25 cm boyutta (hepatomegali), parankimi konjesyone ve heterojen kontrastlandığı, kaudat lobun hipertrofik olduğu ve kontrastlanması yeterli iken, karaciğer periferinde kontrastlanma ve perfüzyonun belirgin azaldığı, sağ, sol ve orta hepatic venlerde kontrastlanma olmadığı saptandı (Şekil 1, 2).



**Şekil 1.** Dinamik faz aksiyel kesit venöz faz tomografide sağ hepatic ven kalibrasyonu azalmış ve kontrastlanma izlenmiyor (Ok başı). Karaciğer parankiminde heterojen kontrastlanma izlenmekte. Kaudat lob hipertrofik ve karaciğerde periferik segmentlere göre kaudat lobta perfüzyonu daha fazla izlenmekte (uzun ok).



**Şekil 2.** Dinamik faz aksiyel kesit venöz faz tomografide sol ve orta hepatic venlerde kontrastlanma kaybı (iki ok başı).

Akut BCS ve evre 1 hepatic ensefalopati düşünülen hasta yoğun bakım ünitesine yatırıldı. Hastada trombofil nedenleri araştırıldı. Koagülasyon parametrelerinin değerlendirilmesinde hastanın Protein C aktivitesi düşük (%43.00 – referans aralığı %70-140) saptandı. Moleküler genetik çalışmalarda Faktör-V Leiden (FVL) mutasyonu homozigot pozitif tespit edildi. Yatı-

şının 3. gününde konfüzyonu ve ajitasyonu artmış olan hastanın, transaminazlarda ve bilirubinlerde belirgin değişiklik olmaksızın, protrombin zamanı belirgin olarak uzamış olduğu (75,3 sn.) saptandı. Hastaya bu bulgular ışığında postpartum zeminde FVL homozigot pozitifliğine sekonder akut BCS tanısı konuldu. Child C ve Model for End Stage Liver Disease (MELD) skoru 26 saptanan hastaya konsey kararı ile acil karaciğer transplantasyonu (KC Tx) planlandı. Ancak hasta yakınlarının getirdiği 4 donör adayından 3 tanesi karaciğer yağlanması, bir tanesi ise volüm yetersizliği nedeniyle donör adayı olarak uygun görülmedi. Hastanın yaklaşık 2 haftalık destek tedavisi altında ensefalopatisi ve protrombin zamanı (20,2 sn.) belirgin olarak geriledi. Hastaya hepatic ven trombozlarına yönelik düşük molekül ağırlıklı heparin ve sonrasında warfarin tedavisi (hedef INR 2,5- 3,5), asit için ise diüretik tedaviler başlandı. Hastaya tercüman aracılığıyla takiplerini nasıl yapacağı anlatılarak taburcu edildi.

## TARTIŞMA

BCS, Vena Kava İnfior (VKİ) ve/veya hepatic venlerde tromboz gelişmesidir. BCS da etiyolojiler arasında malignansiler, romatolojik hastalıklar, miyeloproliferatif hastalıklar, herediter koagülopatiler, enfeksiyonlar ve hiperöstrojenemi durumları gibi nedenler olabilirken % 16-35'inde etiyolojik ajan saptanamamaktadır (6). Gebelik, hormonal ve anatomik değişiklikler nedeniyle tromboza eğilimin artmış olduğu normal fizyolojik bir durumdur. Kan akımında yavaşlama (venöz staz), damar duvar değişiklikleri (hipotoni, endotel hasarı), koagülan ve antikoagülan faktör düzeylerinde değişiklikler (faktör-VII, VIII, X ve vonWillebrand faktör düzeylerinde artma, protein C ve S düzeylerinde azalma) gebelik süresince tromboz riskini 5 kat arttırırken, postpartum dönemde risk daha da artmakta ve 6. haftaya kadar risk yüksekliği devam etmektedir (7-9).

Faktör-V koagülasyon ve antikoagülasyonda rol alan faktörlerden birisidir. Koagülasyon yolağında Faktör-Xa'nın kofaktörü olarak protrombinden trombin oluşumunu sağlar. Yeterli miktarda trombin üretimi gerçekleştiğinde protein C aktive olur ve Faktör-Va'nın yıkılmasını sağlar. Aktive protein C (APC) rezistansı olan hastaların %90'ında Faktör-V geninde spesifik nokta mutasyonu olduğu saptanmıştır. FVL olarak isimlendirilen bu mutasyon sonucunda 506. pozisyonda arjinin aminoasidi yerine glutamin gelir. Bu mutant Faktör-Va, APC tarafından yıkılmaz ve tromboza eğilim gelişir. Otozomal dominant kalıtım gösteren heterozigot FVL mutasyonunda venöz tromboz riski 5-10 kat artarken, homozigot durumda risk 50-100 kat artar (10).

Hastamızın homozigot FVL mutasyonu pozitif olması temelinde, gebelik ve postpartum dönemin protrombotik katkısı ile hepatic venlerde tromboz geliştiği rahatlıkla söylenebilir.

BCS tedavisinde antikoagülan ilaçlarla medikal tedavi, dekompresyon tedavileri (trombolitik tedavi, stentleme, anjioplasti), cerrahi porto sistemik şant, transjuguler intrahepatik porto sistemik şant (TIPS) ve ortotopik KC Tx'i yer alır. Çok basamaklı tedavi algoritması tedavide kullanılmalıdır. Girişimsel revaskülarizasyon veya TIPS antikoagülan tedaviden sonra uygun vakalarda yapılmalıdır. IVC obstrüksiyonunda, patch greft kullanılarak VKİ plasty tedavisi yapılabilir. KC Tx'i değişik tedavilere rağmen karaciğer yetmezliği devam ediyorsa yapılmalıdır. KC Tx uzun dönem sonuçları oldukça iyidir, 5 yıllık sürvey % 70 civarındadır (11). Fulminan BCS vakalarında, TIPS yapıp stent oklüzyonu gelişen vakalarda Heparin İnduced trombositopeni düşünülmeli ve antikor düzeyi bakılmalıdır. Böyle durumlarda heparin stoplanıp onun yerine antikoagülan ve antitrombotik etkisi olan ve günde iki kez kullanılan fondaparinux kullanılmalıdır (12). Nadir görülen bir hastalık olduğundan hangi tedavinin daha üstün olduğuna dair yeterli randomize kontrollü çalışmalar mevcut değildir. Genellikle basamaklı algoritmik tedaviler önerilmektedir. Antikoagulan tedaviye rağmen fulminan seyreden vakalarda KC Tx'i önerilmektedir. TIPS için en az bir hepatik venin patent olması gerekmektedir (13). Vakamızda hepatik ensefalopatinin derinleşmesi, protrombin zamanın kısa sürede belirgin uzaması ve MELD skorunun yüksek olması nedeniyle KC Tx'i

kararı alındı. BCS lu hastaların % 75'inde genetik hiperkoagülopatik durum saptanabilir. KC Tx'i etiyolojik neden olan herediter trombofili durumunda ortadan kaldırarak kür sağlayabilir. Ancak yine de KC Tx sonrasında trombofili devam edebileceğinden antikoagüasyon tedavi gereklidir (14). Ancak uygun donör bulunamaması ve TIPS imkânı olmaması nedeniyle de sadece antikoagülan tedavi ile izlendi. Medikal tedavideki amaç, asitin kontrol altına alınması, trombozun ilerlemesinin durdurulması veya yavaşlatılması ve karaciğer rezervlerinin korunmasıdır. Bu amaçla antikoagüasyon tedavisi önerilir. Optimal antikoagüasyon tedavisinin tipi ve süresi tam olarak bilinmemektedir. Birçok merkez başlangıçta heparin ile tedaviye başlamakta daha sonra warfarine geçilmekte ve INR nin 2-3 arasında tutulmasını önermektedir (15). Son zamanlarda BCS hybrid tedaviler yani endovasküler girişimler ile meso-kaval şant ameliyatların daha iyi sonuç verdiğini bildirmişlerdir (12).

BCS asemptomatik olabileceği gibi akut ve fulminan bir seyir de gösterebilir ve KC Tx'i gerekebilir. Trombofiliye eğilimli kalıtsal veya edinsel risk faktörü olan bireylerde gelişen asit, karın ağrısı ve hepatomegali varlığında BCS olası tanılar arasında yer almalıdır. Gebeliğin tromboza eğilimi arttırdığı bilinmekle birlikte, postpartum erken dönemlerde tromboz riskinin daha da artmış olduğu bilinmelidir.

## KAYNAKLAR

- Martens P, Nevens F. Budd-Chiari syndrome. *United European Gastroenterol J* 2015; 3: 489-500.
- Aydoğan T, Türkay C. Budd-Chiari Sendromu. *Güncel Gastroenteroloji*. 2008; 12: 53-8.
- DeLeve LD, Valla DC, Garcia-Tsao G, et al. Vascular disorders of the liver. *Hepatology* 2009; 49: 1729-64.
- Hadengue A, Poliquin M, Vilgrain V, et al. The changing scene of hepatic vein thrombosis: Recognition of asymptomatic cases. *Gastroenterology* 1994;106: 1042-7.
- Bolondi L, Gaiani S, Li BS, et al. Diagnosis of Budd-Chiari syndrome by pulsed Doppler ultrasound. *Gastroenterology* 1991;100: 1324-31.
- Darwish Murad S, Plessier A, Hernandez-Guerra M, et al. Etiology, management, and outcome of the Budd-Chiari syndrome. *Ann Intern Med* 2009;151: 167-75.
- Marshall AL. Diagnosis, treatment, and prevention of venous thromboembolism in pregnancy. *Postgrad Med* 2014; 126: 25-34.
- Coriu L, Ungureanu R, Talmaci R, et al. Hereditary thrombophilia ant thrombotic events in pregnancy: single center experience. *J Med Life* 2014; 7: 567-71.
- Konkle BA. Diagnosis and management of thrombosis in pregnancy. *Birth Defects Res C Embryo Today* 2015; 105: 185-9.
- Goldman's Cecil Medicine 24th Edition, 2012: 1149-53.
- Hidaka M, Eguchi S. Budd-Chiari syndrome: Focus on surgical treatment. *Hepatol Res* 2016 Jun 1.
- Merz WM, Rüland AM, Hippe V, et al. Pregnancy in Budd-Chiari Syndrome: Case report and proposed risk score. *Medicine* 2016; 95: 3817.
- Schafer A. Thrombotic Disorders: Hypercoagulable States in: Goldman L, Schafer A. Eds. *Cecil Medicine*, Saunders Co. Section 14.
- Valla DC. The diagnosis and management of the Budd-Chiari syndrome: consensus and controversies. *Hepatology* 2003; 38: 793-803.
- Zhang C, Gu Y, Bian C, Zhu G, Luo T, Yan C, Wang Z. Hybrid treatment for Budd-Chiari Syndrome: a case report by 11-year follow-up. *Ann Vasc Surg* 2016; 38: 319.