

Olgu Sunumu

Geç Dönem Postpnömonektomi Bronkoplevral Fistülün Kombine Tedavisi

Tayfun KERMENLİ^{1,a}, Ahmet Cemal PAZARLI², Kürşat YALÇINÖZ³, Uğur Serkan ÇİTİLCİOĞLU⁴

¹Elbistan Devlet Hastanesi, Göğüs Cerrahisi Kliniği, Kahramanmaraş, Türkiye

²Elbistan Devlet Hastanesi, Göğüs Hastalıkları Kliniği, Kahramanmaraş, Türkiye

³Elbistan Devlet Hastanesi, Radyoloji Kliniği, Kahramanmaraş, Türkiye

⁴Elbistan Devlet Hastanesi, Anesteziyoloji ve Reanimasyon Kliniği, Kahramanmaraş, Türkiye

ÖZET

Bronkoplevral fistül göğüs cerrahisi açısından tedavisi zor bir komplikasyondur. Onarımında cerrahi tekniklerin yanında endoskopik girişimler de uygulanabilmektedir. Endoskopik olarak siyanoakrilat uygulaması literatürde sınırlı sayıda bildirilmiştir. Biz bu olgumuz ile pnömonektomi sonrası geç dönemde oluşan bronkoplevral fistülde flexible bronkoskop eşliğinde siyanoakrilat uygulamasını hatırlatmak istedik.

Anahtar Sözcükler: Bronkoplevral Fistül, Pnömonektomi, Endobronşial Tedavi.

ABSTRACT

Combined Treatment of Late Postpneumonectomy Bronchopleural Fistula

Bronchopleural fistula is a difficult complication for thoracic surgeons. Endoscopic procedures can be applied in addition to the surgical repair techniques. Few numbers of endoscopic cyanoacrylate application have been reported in the literature. With this case report we aimed to remind, treatment of late postpneumonectomy bronchopleural fistula by the cyanoacrylate application accompanied with flexible bronchoscopy.

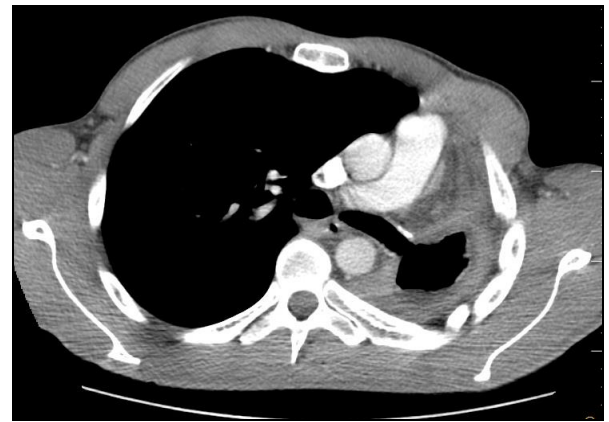Keywords: Bronchopleural Fistula, Pneumonectomy, Endobronchial Treatment.

Bronkoplevral fistülün (BPF) Graham ve Singer tarafından tanımlanmasından sonra cerrahi tedavisi ve önlenmesi amacıyla çeşitli teknikler geliştirilmiştir (1). Akciğer rezeksiyonları sonrası BPF oluşumu nadir rastlanmasına rağmen, tedavisi ve yönetimi zor bir komplikasyondur. Lobektomi sonrası görülme oranı düşük (%1,4) iken pnömonektomi sonrasında bu oran daha sık olarak (%14,3) bildirilmektedir (2). Sağ pnömonektomi ve sağ alt lobektomi sonrası görülme insidansı daha yüksektir (3). Tedavi fistül lokalizasyonu, fistülün büyüklüğü, öncesinde geçirilmiş olan operasyonun şekli, akciğer rezeksiyon tipi ve hastalığın benign ya da malign olmasına bağlı değişiklik göstermektedir. Genellikle primer cerrahi onarım tercih edilmekle birlikte bronkoskopi eşliğinde doku yapıştırıcısı uygulaması ve stent yerleştirme gibi teknikler de kullanılmaktadır (4-6).

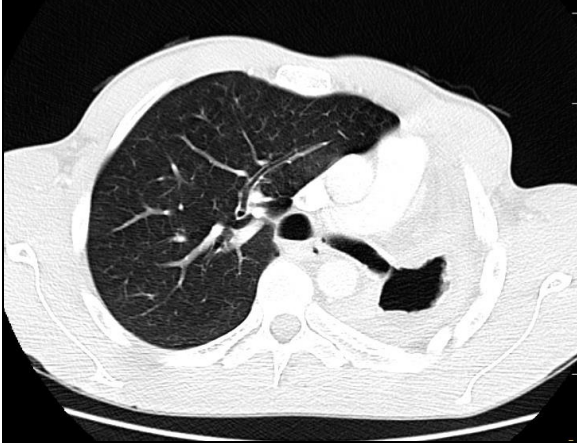
OLGU SUNUMU

Otuzüç yaşında erkek hastaya öksürmekle birlikte pürülan ve kötü kokulu sekresyon gelme şikayetiyle başvurduğu Göğüs Hastalıkları polikliniği tarafından antibiyotik tedavisi başlanmış. İki haftalık tedaviye cevap alnamaması ve sekresyon şikayetinin artarak devam etmesi üzerine çekilen Toraks BT sonucu ile değerlendirildi. Hastanın Toraks BT görüntülerinde sol

pnömonektomi alanında kavite ve ampiyem düşündürür yoğun dansiteli sıvı görünümü izlendi. Sol ana bronş güdüğünün uzun segment olarak bırakıldığı ve bu alanda geniş bir BPF geliştiği saptandı (Şekil 1 ve 2). Anamnezinden 10 yıl önce ateşli silahla yaralanma sonrası sol pnömonektomi ve splenektomi operasyonu geçirdiği öğrenildi.



Şekil 1. Toraks BT mediasten kesitinde sol pnömonektomi kavitesi ve sol ana bronş ile pleural boşluk arasındaki fistül görülmekte.



Şekil 2. Toraks BT parankim kesitinde sol ana bronş kaynaklı bronkoplevral fistül izlenmekte.

Hastanın yapılan Fleksible bronkoskopisinde opere sol bronş güdüğünün yaklaşık 2 cm kadar uzun bir segment olarak bırakıldığı görüldü. İki ayrı alanda bronkoplevral fistül mevcuttu. Preoperatif hazırlığın ardından hasta operasyona alındı, monolümen entübasyonu takiben sol posterolateral torakotomi açıldı, fistül alanının kontrollü diseksiyonu ile bronş güdüğüne ulaşılarak primer onarım yapıldı ve fistül alanı hazırlanan Serratus kas flebi ile desteklendi. Toraks kavitesine mid-klavikular hat 3. interkostal aralıktan irrigasyon amaçlı 8F dren ve mid-axiller hat 4. interkostal aralıktan 28 F toraks tüpü yerleştirildi.

Operasyon esnasında alınan plevra kültüründe *Stafilococcus hominis* üredi ve mikroorganizmanın antibiyogramda duyarlı olduğu trimetoprim-sülfometaksazol (3x1 interavenöz) başlandı. Toraks kavitesi günlük olarak içerisine 20 cc povidon iyot eklenmiş 100 cc izotonik sıvı ile irrig edildi.

Hastanın takibinin 28. gününde toraks tüpünden hava kaçağının başlaması ve toraks kavitesinin irrigasyonu sırasında ani öksürük gelişmesi üzerine BPF'ün tekrarladığı düşünülerek fleksible bronkoskopi planlandı. Bronkoskopi incelemesinde sol ana bronş güdüğünün inferior kısmında onarım yapılan alanda 4x5 mm çapında fistül geliştiği görüldü. Fistül alanına ameliyat esnasında hazır bulundurulan siyano-akrilat doku yapıştırıcısı uygulandı. Postoperatif dönemde siyano-akrilat'a bağlı oluşacak olan öksürük şikayetini önlemek amacıyla Butamirat sitrat tablet 2x1 oral olarak verildi.

Hastanın işlem sonrası 12. günde toraks tüpünden drenaj olmaması ve alınan sıvı kültürlerinde üreme olmaması üzerine toraks tüpü ve anteriordaki irrigasyon dreni çekilerek taburcu edildi. Poliklinik kontrolünün 3. ayında fleksible bronkoskopi uygulandı, sol ana bronş güdüğünün fibroze olduğu ve BPF'ün kapandığı görüldü.

TARTIŞMA

Bronkoplevral fistül göğüs cerrahisi açısından tedavisi zor bir komplikasyondur, pnömonektomi sonrasında geliştiğinde solunum dengesini bozarak hayatı tehdit edebilmektedir. Öksürük, balgam gibi non-spesifik semptomlarla bulgu verir, hastaların postoperatif takiplerinde çekilen PA akciğer grafilerinde pnömonektomi boşundaki sıvının azalması önemli bir belirtidir. Lobektomi uygulanan hastalarda toraks tüpünde ani başlayan hava kaçağı, akciğer ekspansiyonunun gecikmesi ve PA akciğer grafisinde pnömotoraks bulguları BPF düşündürmelidir (2, 3).

Bronkoplevral fistül tedavisinde cerrahi olarak güdüğün primer revizyonu, miyoplasti veya torakoplasti uygulanabilir. Pnömonektomi sonrası BPF onarımında tercih edilen kontralateral torakotomi, sternotomi veya transperikardiyal yaklaşım trakeal karina diseksiyonu imkanı veren tekniklerdir. Malign hastalık nedeniyle opere edilmiş, kemoterapi – radyoterapi almış hastalarda bronş güdüğünün kanlanması bozulur. Bu durumda onarım yapılan fistül alanının beslenmesini sağlamak amacıyla omentum, perikardiyal yağ dokusu, plevra, Serratus anterior kası veya interkostal kas flepleri kullanılabilir (4).

Toraks kavitesinde ampiyem bulunması durumunda cerrahi için kontraendikasyon değildir, ancak başarı şansını düşürmektedir. Cerrahi yöntemlerin dışında bronkoskopi destekli veya radyoloji eşliğinde uygulanan fibrin yapıştırıcılar, siyanoakrilat ve bronkoskopik stent uygulamaları da literatürde bildirilmiştir (5, 6).

Chawla ve ark. (6) hasta serisinde BPF nedeniyle video bronkoskopi yardımıyla siyano-akrilat uygulanan 9 hastanın 8'inde (% 88.8) başarı elde edilmiştir. Pnömonektomi sonrası fistül gelişen bir hastada 8 mm'den büyük olan fistülün doku yapıştırıcısı uygulaması sonrası kapandığını belirtmektedirler. Bu çalışmalarının sonucunda 6 aylık takipte herhangi bir komplikasyon ile karşılaşılmaştır.

Saikia ve ark. (7) sol alt lobektomi sonrası BPF gelişen pulmoner tüberküloz hastasında erken dönemde primer cerrahi onarım ve fistül alanının interkostal kas flebi ile desteklenmesini tercih etmesine rağmen fistül kısa bir segmentte tekrar etmiştir. Bu hastada radyoloji eşliğinde siyano-akrilat uygulanarak fistül başarılı bir şekilde kapatılmıştır. York (8) bir vakasında radyolojik görüntüleme eşliğinde perkutan siyano-akrilat uygulaması ile BPF onarımı sağlamıştır.

BPF onarımında tam bir fikir birliği bulunmamaktadır. Hastanın durumuna, BPF oluşturan etmene, fistülün lokalizasyonuna, boyutuna ve cerrahın tecrübesine bağlı olarak farklı yöntemler kullanılabilir. Göğüs cerrahları açısından BPF'ün tedavisinden ziyade oluşumunu engellemek her zaman daha kolaydır.

KAYNAKLAR

1. Graham EA, Singer JJ. Successful removal of entire lung for carcinoma of the bronchus. *J Am Med Assoc* 1933; 101: 1371-4.
2. Fuso L, Varone F, Nachira D, et al. Incidence and management of post-lobectomy and pneumonectomy bronchopleural fistula. *Lung* 2016; 194: 299-305.
3. Okonta KE, Ocheli EO, Gbeneol TJ. Surgical management of recalcitrant peripheral bronchopleural fistula with empyema: A preliminary experience. *Niger Med J* 2015; 56: 12-6.
4. Park JS, Eom JS, Choi SH, et al. Use of a serratus anterior musculocutaneous flap for surgical obliteration of a bronchopleural fistula. *Interact Cardiovasc Thorac Surg* 2015; 20: 569-74.
5. Shrestha P, Safdar SA, Jawad SA, et al. Successful closure of a bronchopleural fistula by intrapleural administration of fibrin sealant: a case report with review of literature. *J Med Sci* 2014; 6: 487-90.
6. Chawla RK, Madan A, Bhardwaj PK, Chawla K. Bronchoscopic management of bronchopleural fistula with intrabronchial instillation of glue (N-butyl cyanoacrylate). *Lung India* 2012; 29: 11-4.
7. Saikia MK, Kalita JP, Handique A, Topno N, Sarma K. Bronchoesophageal fistula repair with intercostal muscle flap followed by occlusion of residual diverticula with n-butyl cyanoacrylate (NBCA) glue: A Case Report. *J. Clin Diagn Res* 2016; 8: 3-4.
8. York JA. Treating bronchopleural fistulae percutaneously with N-butyl cyanoacrylate glue. *J Vasc Interv Radiol* 2013; 10: 1581-3.