

Olgu Sunumu

Tanısal Karmaşıklığa Sebep Olan Peritoneal Diyalize Bağlı Peritonit ve Pnömatosis İntestinalis Birlikteliği

Halil İbrahim TAŞCI^{1,a}

¹Sağlık Bakanlığı, Dr.Ersin Arslan Eğitim ve Araştırma Hastanesi, Genel Cerrahi Kliniği, Gaziantep, Türkiye

ÖZET

Radyolojik olarak bağırsak duvarında gaz görülmesi ile pnömatosis intestinalis tanısı konur. Vakaların %15'i primer ya da sebebi belirsiz pnömatosis intestinalis olarak değerlendirilirken geriye kalanlar farklı rahatsızlıklara ikincil olarak ortaya çıkmaktadır. Kronik böbrek yetmezliği nedeniyle takipli 44 yaşında erkek hasta karın ağrısı şikayeti ile başvurdu. Çekilen bilgisayarlı karın tomografisinde bazı segmentlerde ince barsak duvarında hava imajı olduğu görüldü. Hastada periton diyalizine bağlı gelişen peritonit ile buna eşlik eden primer pnömatosis intestinalis düşünüldü ve medikal tedavi sonrası sorunsuz şekilde taburcu edildi. Pnömatosis intestinalis bazı durumlarda ayaktan tedavi edilebilecek bir rahatsızlığa bağlı gelişebilirken bazen de cerrahi müdahalede gecikilmesi durumunda ölümcül seyredabilen hastalıkların bulgusu olabilmektedir. Tanıda gecikmemek ve doğru tedaviyi uygulayabilmek için bu bulgunun hastanın şikayetleri, hikayesi, ek hastalıkları, fizik muayene bulguları, laboratuvar ve diğer radyolojik tetkikleri ile bir bütün olarak değerlendirilmesi önem arz etmektedir.

Anahtar Sözcükler: İskemi, Peritonit, Pnömatosis, İntestinalis.

ABSTRACT

The Coexistence of Peritonitis and Pneumatosis Intestinalis Due to Peritoneal Dialysis Causing Diagnostic Complexity

Pneumatosis intestinalis is radiologically diagnosed through the detection of intramural gas in the intestines. While 15% of the cases have been evaluated to be primary or pneumatosis intestinalis of unknown causes, the rest of the cases appear secondarily to various other diseases. The 44-year-old male patient, who had been in the follow-up program for chronic renal failure, presented with complaints of abdominal pain. The patient's computerized abdominal tomography results revealed air images in some segments of the small bowel wall. The patient was diagnosed with peritonitis related to peritoneal dialysis accompanied by primary pneumatosis intestinalis and he was discharged without any problems following medical treatment. While pneumatosis intestinalis can develop due to a disease which can be treated in outpatient conditions in some cases, it can sometimes prove to be a sign of fatal diseases if surgical intervention is delayed. It is significant to evaluate this finding as a whole with the patient's complaints, medical history, comorbid conditions, physical examination and laboratory results, and other radiological analyses in order to prevent delays in diagnosis and to offer accurate treatment.

Keywords: Ischemia, Peritonitis, Pneumatosis, Intestinalis.

Literatürde pnömatosis intestinalis (PI) ilk defa 1730 yılında Duo Verno tarafından ince ya da kalın bağırsak duvarında gaz bulunması olarak tarif edilmiştir (1). Primer ve sekonder PI olarak ikiye ayrılmaktadır. Vakaların %15'i primer ya da sebebi belirsiz PI olarak değerlendirilirken geriye kalanlar bağırsak iskemisi, obstrüksiyon, çeşitli bağ dokusu hastalıkları, nekrotizan enterokolit, ilaç kullanımı (immunsupresan, steroid, kemoterapotik ilaçlar), obstrüktif akciğer hastalıkları gibi farklı rahatsızlıklara ikincil olarak ortaya çıkmaktadır (2). Çok sayıda patoloji ile birliktelik gösterebildiği için PI herhangi bir hastalık için tek başına tanısal bir bulgu değildir. Acil cerrahi müdahale gerektirebilecek ölümcül rahatsızlıklarda görülebileceği gibi, sadece gözlemlenir ve ayaktan tedavi edilebilecek selim hadiselerle de birliktelik gösterebilir (3).

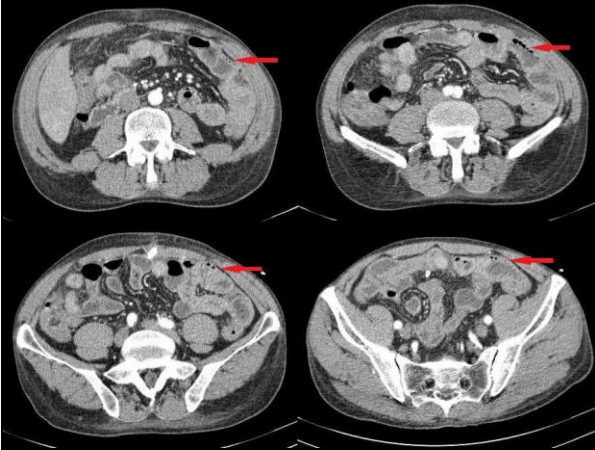
Bu çalışma ile kronik böbrek yetmezlikli, akut karın bulguları ile başvuran, bilgisayarlı tomografide bağırsak duvarında hava görünümü olan hastanın iyi alınmış bir anamnez ve doğru yapılmış bir klinik değerlendiril-

me neticesinde medikal olarak takibinin literatür bilgileri eşliğine sunulması amaçlanmıştır.

OLGU SUNUMU

Kronik böbrek yetmezliği nedeniyle bir yıl boyunca sürekli ayaktan periton diyalizi uygulanan; fakat tekrar eden peritonit atakları nedeniyle son 2 aydır hemodiyaliz tedavisi alan 44 yaşında erkek hasta karın ağrısı şikayeti ile başvurdu. Böbrek yetmezliği dışında daha önceden bilinen herhangi bir hastalığı ya da geçirilmiş karın ameliyatı öyküsü yoktu. Ağrısının son bir haftadır olduğunu, 2 gündür artış gösterdiğini ve süreklilik arz ettiğini ifade etti. Ağrı ile beraber bulantı-kusması olmamış, ara ara ateşi olmuş, gaz-gaita çıkışı ise normal seyirdeymiş. 2 aydır hemodiyaliz tedavisi alan hastaya belirli aralıklarla peritoneal yıkama işlemi uygulamaktaymış. Son günlerde diyalizat sıvısının renginde bulanıklık olmaya başlamış. Fizik muayenede nabız 100/dk, tansiyon arteriyel 100/60mm/Hg, vücut

ısı 37,4 °C idi. Diyalizat sıvısı bulanık görünümdeydi. Karın muayenesinde dinlemekle bağırsak sesleri aktif, yaygın hassasiyeti ve reboundu vardı. Rektal digital muayenede normal gaita bulaşı vardı. Laboratuvarında beyaz küre 12000/uL idi. Bunun haricinde kan gazı parametreleri (pH 7,43 mmHg, pCo2 38 mmHg, HCO3 24,8 mmol/L, laktat 1,37mmol/L), amilaz (67 U/L), LDH (230 U/L), fosfor (3,2 mg/dL) ve diğer elektrolitleri normal sınırlardaydı. Enfeksiyon belirteçlerinden C-reaktif proteinde hafif yükseklik vardı. Diyalizat sıvısından yapılan hücre sayımında lökosit sayısı 2300/mm³(nötrofil %68) olarak saptandı. Çekilen bilgisayarlı karın tomografisinde bazı segmentlerde ince barsak duvarında hava imajı olduğu görüldü (Şekil 1). Mezenterik damarsal yapılar açık olarak izlendi. Karın içerisinde perforasyonu düşündürür serbest hava görünümü yoktu.



Şekil 1. Bilgisayarlı tomografide çeşitli kesitlerde bağırsak duvarında hava görünümü.

Her ne kadar hastanın akut karın bulguları olsa, tomografide barsak duvarında serbest hava görülse de hastanın klinik ve laboratuvar bulguları birlikte değerlendirildiğinde mevcut tablonun intestinal iskemiyeye değil, periton diyalizine bağlı gelişen peritonit ve buna eşlik eden primer PI'e bağlı olduğu düşünüldü. Hastaya intraperitoneal (30 mg/kg vankomisin-yükleme dozu) ve sistemik (3x2,25g piperasilin-tazobaktam) ampirik antibiyotik tedavisi başlandı. Kültür sonucunda herhangi bir üreme olmayan hastanın sistemik antibiyotik tedavisi periton sıvısında lökosit sayısı <100/mm³ olana kadar sürdürüldü. Olası bir cerrahi akut karın tablosunda gecikmeyi önlemek adına hastanın fizik muayene ve laboratuvar bulguları ile yakın takibi yapıldı. Zaten hemodiyaliz yapılan hastada enfeksiyon kaynağını ortadan kaldırmak adına periton diyaliz kateteri çıkarıldı. Takipleri esnasında fizik muayene bulguları ve şikayetleri gerileyen hasta yatışının onuncu gününde sorunsuz şekilde taburcu edildi.

TARTIŞMA

Radyolojik olarak bağırsak duvarında gaz görülmesi ile PI tanısı konur. Çeşitli hastalıklarla birlikte olabileceği

gibi tek başına primer olarak da görülebilir. Pilon stenozu, kronik obstrüktif akciğer hastalıkları, kollagen doku hastalıkları, organ transplantasyonu, peptik ülser, iskemik ve inflamatuvar barsak hastalığı, parazit enfeksiyonları, kronik hemodiyaliz, nefrotik sendrom beraber görülebileceği bazı hastalıklardır (4). Bağırsak iskemisi ve nekrozu gibi acil cerrahi gerektiren etyolojik sebepler bir kenara bırakıldığında yakın zamanda yapılmış endoskopik müdahale ya da anastomoz gibi mekanik travmalar normal mukozal bariyeri bozarak PI'e sebep olabilmektedir (5). Özellikle bağışıklık sistemi baskılanmış bireylerde clostridium difficile, cytomegalovirus, mycobacteria, pneumocystis carini ve HIV virüsü, bunun dışında crohn, ülseratif kolit otoimmün rahatsızlıklar da mukozal hasar ve sonrasında PI sebep olabilmektedir. Kistik fibrozis, astım, kronik obstrüktif akciğer hastalığı gibi patolojiler de kronik öksürüğe bağlı karın içi basınçta artmaya ve buna bağlı havanın trans mukozal olarak geçişine sebep olabilmektedir (6). Yine literatürde hem hemodiyaliz hem de periton diyalizi ile birliktelik gösteren vakalar da bildirilmiştir (7, 8). Altta yatan çok sayıda sebep olabilmemesine rağmen yine de benign PI hastalarının büyük çoğunluğu idiopatikdir (3, 9). Bizim çalışmamızda da böbrek yetmezliği ve peritoneal diyalize bağlı gelişen peritonit ile birliktelik gösteren primer PI vakası sunulmuştur.

Patogenezi yıllardır tartışma konusu olmuş ve bu konu ile alakalı çok sayıda teori öne sürülmüştür (10). Genel kabul edilen görüşe göre bağırsak duvarındaki bu gazın görülme sebebi olarak 3 farklı mekanizmadan bahsedilmektedir. Bunlardan ilki mukozal ve bağışıklık sistemindeki hasara bağlı lümen içindeki gazın bağırsak duvarına geçmesi. Bir diğeri lümen içerisinde aşırı bakteriyel gaz üretiminin mukozayı aşarak bağırsak duvarına ulaşması. Sonuncusu ise pulmoner hasara bağlı mediastene geçen gazın retroperitona, oradan da mezenter ve bağırsak duvarına yer değiştirmesine bağlı olduğunu ileri sürmektedir (11). Benign sebeplere bağlı olan PI çoğu zaman asemptomatik ya da altta yatan hastalığa ait şikayetlerle başvurur ve tanı genelde başka sebeplerle yapılan radyolojik tetkikler esnasında rastlantısal olarak konur (12). Bunlar dışında hastalar bulantı-kusma, karında distansiyon, kilo kaybı, hazımsızlık, ishal, hematokezya gibi şikayetlerle başvurabilmektedir. Bizim sunduğumuz olguda da her ne kadar ciddi karın ağrısı şikayeti ve fizik muayenede akut karın bulguları olsa da bunların peritonite bağlı olduğuna, PI ile ilişkili olmadığına karar verilerek medikal takibi planlanmıştır.

Tanıda ayakta direk karın grafisi olguların 2/3'ünde pozitif bulgu vermesine rağmen bilgisayarlı tomografi en ideal yöntemdir (4). Hastamızda da tanı karın ağrısı nedeni ile çekilen bilgisayarlı karın tomografisi ile konmuştur.

Radyolojik olarak tanı konmuş hastada asıl cevaplanması gereken soru bu problemin cerrahi müdahale gerektiren bir sebepten mi yoksa benign bir hadiseden mi kaynaklandığıdır. Gün geçtikçe bu hastaların bir kısmının ameliyatsız olarak takip edilebileceği kanaati

yerleşse de hala cerrahi gereken hastaların oranı %66 dır (1). EAST (Eastern Association for the Surgery of Trauma) nin 2013 yılında yayınlanan bir çalışmasına göre cerrahi kararını vermede çeşitli risk faktörleri tanımlanmıştır (13). Bu çalışmaya göre hipotansiyon varlığı, vazopressör ilaç kullanımı, peritonit bulgularının varlığı, laktat düzeyinin 2 mmol/L nin üzerinde olması, akut böbrek yetmezliği bulguları, mekanik solunum desteği alıyor olmak patolojik PI için risk faktörleri olarak kabul edilmiştir. Bu çalışma bahsedilenler dışında portal vende gaz görülmesi, yaşın 60 ve üzeri olması, bulantı, bikarbonat düzeyinin 20 mmol/L'nin altında olması, beyaz küre değerinin $12 \times 10^9/L$ nin üzerinde olması, karın içerisinde serbest hava görülmesi, tomografi bulgusu olarak bağırsakta genişleme, duvar kalınlığında artış, ascit varlığı gibi risk faktörleri de tanımlanmıştır (1). Bu çalışmalarda ortak amaç acil cerrahi müdahale gereken ve medikal olarak takip edilecek hastaların ayrımını yapabilmektir. Bizim hastamızda da akut karın bulguları olmasına rağmen 60 yaşından küçük olması, böbrek yetmezliği dışında ek bir hastalığının olmaması, hipotansiyon atağı hikayesinin olmaması, vazopressör ilaç kullanmıyor olması, laktat düzeyinin 2 mmol/L nin altında olması, mekanik solunum desteği almıyor olması, portal vende gaz ya da mezenterik damarsal yapılarda tıkanık-

lık gibi ek radyolojik bir bulgusunun olmaması, kan gazı parametrelerinin normal düzeyde olması nedeni ile ön planda acil cerrahi gerektiren bir PI düşünülmemiş ve sorunsuz şekilde medikal takibi yapılmıştır.

Öncelikle acil cerrahi tedavi gereken hastalar dışlandıktan sonra PI medikal takibinde altta yatan hastalığın tedavisi asıl basamağı oluşturmaktadır. Bununla beraber bazı yayınlar günde 3 defa ağızdan alınan 500 mg metronidazol tedavisinin bağırsakta gaz oluşturan bakterileri azaltarak hastaların şikayetlerinde azalma sağladığını bildirilmektedir (14). Ayrıca oksijen inhalasyonu, hiperbarik oksijen tedavisi, elemental diyet tedavisinin de semptomatik fakat medikal takibi planlanan hastalarda etkinliği gösterilmiştir (15, 16). Bizim hastamızda da sadece periton diyalizine bağlı peritonite yönelik medikal tedavi uygulanmıştır.

Pnömatosis intestinalis bazı durumlarda ayaktan tedavi edilebilecek bir rahatsızlığa bağlı gelişebilirken bazen de cerrahi müdahalede gecikilmesi durumunda ölümcül seyredebilen hastalıkların bulgusu olabilmektedir. Tanıda gecikmemek ve doğru tedaviyi uygulayabilmek için bu bulgunun hastanın şikayetleri, hikayesi, ek hastalıkları, fizik muayene bulguları, laboratuvar ve diğer radyolojik tetkikleri ile bir bütün olarak değerlendirilmesi önem arz etmektedir.

KAYNAKLAR

1. Tahiri M, Levy J, Alzaid S, Anderson D. An approach to pneumatosis intestinalis: factor affecting your management. *Int J Surg Case Rep* 2015; 6: 133-7.
2. Brill SE, Skipworth J, Stoker DL. Conservative management of pneumatosis intestinalis and massive pneumoperitoneum in the acute abdomen: a case report. *Ann R Coll Surg Engl* 2008; 90: 11-3.
3. Wayne E, Ough M, Wu A et al. Management algorithm for pneumatosis intestinalis and portal venous gas: treatment and outcome of 88 consecutive cases. *J Gastrointest Surg* 2010; 14: 437-48.
4. Haltaş H, Yenidünya S, Akçay A, Köktener A, Bayrak R, Sürgit Ö. İntestinal perforasyonu taklit eden intraperitoneal masif serbest hava ile ilişkili pnömatosis intestinalis: olgu sunumu. *İnönü Üniversitesi Tıp Fakültesi Dergisi* 2012; 19: 184-7.
5. Jensen R, Gutnik SH. Pneumatosis cystoides intestinalis: a complication of colonoscopic polypectomy. *SDJ Med* 1991; 44: 177-9.
6. Pear BL. Pneumatosis intestinalis: a review. *Radiology* 1998; 207: 13-9.
7. Ito M, Abe M, Maruyama T, et al. Pneumatosis cystoides intestinalis and hepatic portal venous gas on peritoneal dialysis. *Clin Nephrol* 2014; 82: 347-50.
8. Bodlet A, Tintillier M. Aeroportia and pneumatosis intestinalis in a hemodialysis patient. *Hong Kong J Nephrol*. 2011; 13: 39-40.
9. Kreiss C, Forohar F, Smithline AE, Brandt LJ. Pneumatosis intestinalis complicating *C. difficile* pseudomembranous colitis. *Am J Gastroenterol* 1999; 94: 2560-1.
10. St Peter SD, Abbas MA, Kelly KA. The spectrum of pneumatosis intestinalis. *Arch Surg* 2003; 138: 68-75.
11. Duron VP, Rutigliano S, Machan JT, Dupuy DE, Mazzaglia PJ. Computed tomographic diagnosis of pneumatosis intestinalis: clinical measures predictive of the need for surgical intervention. *Arch Surg* 2011; 146: 506-10.
12. Heng Y, Schuffler MD, Haggitt RC, Rohrmann CA. Pneumatosis intestinalis: a review. *Am J Gastroenterol* 1995; 90: 1747-58.
13. DuBose JJ, Lissauer M, Maung AA, et al. Pneumatosis Intestinalis Predictive Evaluation Study (PIPES): a multi center epidemiologic study of the Eastern Association for the Surgery of Trauma. *J Trauma Acute Care Surg* 2013; 75: 15-23.

14. Tak PP, Van Duinen CM, Bun P, et al. Pneumatosis cystoides intestinalis in intestinal pseudoobstruction. Resolution after therapy with metronidazole. *Dig Dis Sci* 1992; 37: 949-54.
15. Azzaroli F, Turco L, Ceroni L, et al. Pneumatosis cystoides intestinalis. *World J Gastroenterol* 201; 17: 4932-6.
16. Johnston BT, McFarland RJ. Elemental diet in the treatment of pneumatosis coli. *Scand J Gastroenterol* 1995; 30: 1224-7.